



## 9 Chemische Denervation

Die so genannte chemische Denervation wird durch Botulinumtoxin erreicht. Der Einsatz dieses Bakteriengiftes verbreitet sich in verschiedenen Fachgebieten immer mehr, und das Indikationsspektrum wird stetig erweitert. Auch in der ästhetischen Medizin hat Botulinumtoxin einen festen Platz bekommen. Für die Patienten erhielt das Nervengift eine ganz besondere Attraktivität.

Dieses Medikament bietet die Möglichkeit, Muskeln, bei denen verschiedenste Muskeltonuserhöhungen bestehen, gezielt zu relaxieren. Es lässt über eine punktuelle Paralyse der behandelten Gesichtsmuskeln die mimischen Gesichtsfalten verstreichen.

Den mimischen Gesichtsfalten liegt ein ineinander greifendes muskuläres Aktionsmuster zugrunde, das von über 24 Muskeln beherrscht wird. Um Botulinumtoxin (BTX) risikoarm und sicher einzusetzen, muss der Anwender die genauen Muskelverläufe und deren Funktionen wie auch die muskulären Interaktionsmuster kennen.

Die seltenen BTX-spezifischen Nebenwirkungen sind vollständig reversibel. Die Risiken können durch die richtige Dosisauswahl, niedriges Injektionsvolumen und eine gezielte Lokalisation gering gehalten werden. Die Behandlung der mimischen Gesichtsfalten löst nach einem minimalen Einstichschmerz ein kurzes Brennen aus. Selten kommt es zu Hämatomen. Der geschulte und erfahrene Arzt kann bei qualifizierter und umsichtiger Anwendung BTX als sicheres, effektives und nicht belastendes Verfahren einsetzen.

Der Behandlungserfolg hält in der Regel in den ersten Behandlungsjahren etwa 3 bis 6 Monate an, kann aber je nach Indikation und nach einigen Behandlungsjahren 9 bis zu 12 Monate oder sogar länger andauern. BTX kann ideal mit anderen Methoden wie Laserablation, Photorejuvenation (Intense pulsed light), Chemical Peeling und Füllmaterialien kombiniert werden. Ergänzend wird es zur Optimierung ästhetisch-operativer Verfahren (z. B. Blepharoplastik, Stirnlift, Gesichtsymmetrien nach Gesichtskonstruktionen usw.) eingesetzt.

### Lernziel:

- Sie kennen die Eigenschaften des Botulinumtoxins.
- Sie kennen die Indikationen.
- Sie wissen, welche Muskeln die für BTX-Behandlung geeigneten Falten hervorrufen.
- Sie kennen Injektionstechnik und Dosierungen.
- Sie schätzen Nebenwirkungen richtig ein.

## 9.1 Vorkommen und Subtypen des Botulinumtoxins

Botulinumtoxin ist ein natürlich vorkommendes Bakteriengift. Es wird unter anaeroben Bedingungen von *Clostridium botulinum* als Exotoxin sezerniert.

Mit Clostridien kontaminierte Lebensmittel führen zum „Botulismus“, einer Lebensmittelvergiftung, die schon 1825 von Julius Kerner beschrieben wurde. 12 bis 36 Stunden nach Aufnahme des Toxins kommt es zur Lähmung der quergestreiften Skelettmuskulatur und aller parasympathisch innervierten Strukturen. Durch Atemlähmung oder durch Aspirationspneumonie kann der Tod eintreten.

Identifiziert wurden sieben Serotypen des Botulinumtoxins (BTX), die alphabetisch von A bis G benannt sind, wobei BTX-A (Botox®, Vistabel®, Dysport®) therapeutisch eingesetzt wird, BTX-B (Neurobloc®) nur für ausgewählte neurologische Indikationen zugelassen ist, BTX-F sich in klinischer Prüfung befindet und BTX-C nur experimentell eingesetzt wird.

## 9.2 Wirkmechanismus und Wirkdauer

BTX blockiert selektiv die Acetylcholin-Freisetzung an motorischen und vegetativen Nervenendigungen (chemische Denervierung) und damit alle cholinerg kontrollierten Körperfunktionen. Cholinerg kontrolliert sind neben den willkürlichen Körperbewegungen (Acetylcholin-Freisetzung an der motorischen Endplatte) auch die Peristaltik des Magen-Darm-Traktes oder die Schließfunktion der Sphinkteren sowie die Sekretionsleistungen der Speichel- und Tränendrüsen und außerdem der ekkrinen Schweißdrüsen.

BTX verhindert die Ausschüttung von Acetylcholin in den synaptischen Spalt und damit die Erregungsübertragung. Dies bewirkt im Skelettmuskel eine schlaffe Lähmung, an der parasympathisch kontrollierten glatten Muskulatur eine Atonie und das Sistieren der Sekretionsleistung aller cholinerg innervierten Drüsen. Die Blockade der Synapse ist irreversibel.

BTX diffundiert zunächst im Gewebe, wird dann spezifisch an die Zellmembran gebunden, von dort intrazellulär aufgenommen und setzt erst intrazellulär die für die Wirkung maßgeblichen enzymatischen Reaktionen in Gang. Deshalb stellt sich die erste klinische Wirkung erst etwa 24 bis 72 Stunden nach der Injektion ein und erreicht ihr Maximum nach ein bis zwei Wochen.

Nach 8 bis 12 Wochen beginnt der Regenerationsprozess mit Einsprossen („Sprouting“) von Nervenendigungen aus den angrenzenden Muskelregionen sowie der Neubildung von Synapsen mit Regeneration der Muskelfunktion.

## 9.3 Therapeutische Sicherheit

Nach Literaturangaben, die sich allerdings auf höhere Dosierungen von BTX-A und kurz aufeinander folgende Injektionen beziehen, wie sie bei neurologischen Erkrankungen üblich sind, ist in 3 bis 10 % der Fälle mit einer Antikörperbildung zu rechnen. Bei kosmetischer Indikation und niedrigeren Dosierungen ist die Ausbildung von Antikörpern sehr selten. Liegen Antikörper gegen BTX-A vor, können mit Injektionen anderer BTX-Subtypen, etwa von BTX-B, die gewünschten klinischen Ergebnisse erzielt werden.

Zur Behandlung von Erkrankungen liegen die Mengen an BTX 25- bis 100-mal unter der  $LD_{50}$  (s.u.), sodass BTX von der FDA als therapeutisch sicher eingestuft wird. Aufgrund der Molekülgröße passiert BTX weder die Haut (bei topischer Applikation) noch die Blut-Hirn-Schranke.

#### Kontraindikationen für die Behandlung mit BTX:

- Erkrankungen der neuromuskulären Erregungsüberleitung wie Myasthenia gravis, Lambert-Eaton-Rooke-Syndrom;
- gleichzeitige Gabe von Aminoglykosid-Antibiotika (wie Neo-, Genta-, Strepto- und Tobramycin) sowie Spectinomycin, da sie mit der neuromuskulären Erregungsübertragung interferieren und diese zeitweise blockieren können;
- Schwangerschaft/Stillzeit;
- Infektion oder Entzündung der vorgesehenen Injektionsstelle;
- Schluckbeschwerden, Dysphagie;
- schwere Dyspnoe;
- Gerinnungsstörungen oder gerinnungshemmende Therapie.

### 9.4 Die verfügbaren Präparate

BTX-A kann in Europa kommerziell von drei Firmen bezogen werden. Die Handelsnamen lauten Botox®, Vistabel®, Xeomin® und Dysport®. Botox® und Vistabel® sind ein und dasselbe Präparat mit unterschiedlichen Namen und Indikationen: Vistabel® ist der Handelsname für die Indikation Glabellafalten in der Schweiz. Die verschiedenen Präparate unterscheiden sich in ihren Bestandteilen, der Haltbarkeit und der Dosierung. Sie enthalten jeweils auch Humanalbumin, jedoch in unterschiedlicher Konzentration.

- Botox® und Vistabel®: pro Phiolen (Durchstechflasche) 100 U = 5 ng Botulinumkomplex = 1 ng Botulinumtoxin
- Dysport®: pro Phiolen 500 U = 12,5 ng Botulinumkomplex = 2 ng Botulinumtoxin
- Xeomin®: pro Durchstechflasche 100 U = etwa 0,6 ng Botulinum-Neurotoxin

#### 9.4.1 Botox®, Vistabel®

Botox® bzw. Vistabel® wird als tiefgefrorene, lyophilisierte Trockensubstanz in einer Durchstechflasche (100 U) mit 1 ng Botulinumtoxin abgegeben und gekühlt transportiert. Unmittelbar vor dem Gebrauch wird das Pellet in steriler 0,9%iger NaCl-Lösung aufgelöst und sollte laut Packungsbeilage innerhalb von vier Stunden aufgebraucht werden.

In der klinischen Anwendung sind die Einheiten von Botox®/Vistabel®/Xeomin® und Dysport® nicht äquivalent! Die Dosisangaben der Präparate beziehen sich auf ihre biologische Potenz und lauten in Einheiten (U) bzw. MU, Mouse Units (1 U = 1 MU). Eine Einheit entspricht der Menge Toxin, die 50 % einer Gruppe weiblicher Swiss-Webster-Mäuse von 18 bis 20 g Körpergewicht tötet ( $LD_{50}$ ). Die Potenz der Präparate ist unterschiedlich.

- Eine Einheit (U) Botox®, Vistabel® und Xeomin® entspricht etwa 3–4 Einheiten (U) Dysport®.

Dosisangaben sind daher nur jeweils für das genannte Handelspräparat gültig!

### 9.4.2 Dysport®

Dysport® wird als lyophilisiertes Pellet in einer Glasphiole abgegeben und muss gekühlt (4 bis 6 °C) gelagert werden. Die Verdünnung wird ebenso mit steriler Kochsalzlösung vorgenommen. Eine Phiole (500 U) enthält 12,5 ng Toxinkomplex = 2 ng Botulinumtoxin. Es ist nach der Auflösung laut Packungsbeilage acht Stunden haltbar.

#### Hersteller und Vertrieb der Präparate

- Botox®: Hersteller Allergan, Irvine CA, Vertrieb in Deutschland durch Firma Pharm Allergan, Ettlingen
- Botox® und Vistabel®: Vertrieb in der Schweiz durch Allergan AG, Lachen
- Dysport®: Ipsen-Biopharm Ltd. Wrexham GB, Vertrieb in Deutschland durch Ipsen Pharma GmbH, Ettlingen
- Xeomin®: Merz Pharmaceuticals GmbH, Eckenheimer Landstr. 100, 60318 Frankfurt  
www.xeomin.de (Benutzername: gast, Kennwort: Frankfurt)

### 9.4.3 Xeomin®

Xeomin® ist das erste Botulinumtoxin ohne Komplexproteine, also das reine Botulinum-Neurotoxin. Es wird als lyophilisierte Trockensubstanz in einer Durchstechflasche (100 U) mit etwa 0,6 ng Botulinum-Neurotoxin abgegeben und ist bei Raumtemperatur stabil. Unmittelbar vor dem Gebrauch wird das Pellet in steriler 0,9%iger NaCl-Lösung aufgelöst und sollte laut Fachinformation bei kühler Lagerung innerhalb von 24 Stunden aufgebraucht werden. Wie bei Botox® beträgt das Umrechnungsverhältnis zu Dysport® etwa 1 : 3–4.

## 9.5 Off-Label-Use

Die drei BTX-A-Präparate sind in Deutschland bislang zur Behandlung mimischer Falten nicht zugelassen. Vistabel® ist in der Schweiz zur Behandlung der Glabellafalten zugelassen. Dysport® ist in der Schweiz ebenfalls zugelassen, wobei jeglicher Einsatz bei Falten als Off-Label-Use deklariert werden muss. Der Patient muss über diesen Off-Label-Use oder „Heilversuch“ und die fehlende Zulassung aufgeklärt

#### Geeignete Indikationen:

- Glabellafalten (Zornesfalten),
- horizontale Stirnfalten (Denkerfalten),
- Periorbitalfalten (Krähenfüße, Lachfältchen),
- Pflastersteinkinn,
- Horizontale und vertikale Falten im Halsbereich.

#### Für fortgeschrittene Anwender geeignete Indikationen sind zudem:

- Falten im Mittelgesichtsbereich,
- periorale Falten,
- Hängemundwinkel,
- „gummy smile“: freiliegendes Zahnfleisch beim Lächeln mit schmalen Oberlippen,
- Falten im Dekolletée-Bereich,
- laterale Wangenfalten.

werden. Informationen über bisherige Langzeiterfahrungen und eventuelle Nebenwirkungen sollten den Patienten ebenso gegeben werden. Auch über Albumin als Hilfsstoff sollte informiert werden (Herstellung aus gepooltem humanem Plasma).

Die schriftliche Einwilligung des Patienten ist einzuholen.

## 9.6 Patientenauswahl und Indikationen

BTX ist besonders geeignet für die Behandlung bestimmter Mimikfalten im oberen Gesichtsdrittel. Gute Ergebnisse werden bei jüngeren Patienten mit rein mimisch bedingten Falten, etwa der Glabella, und ansonsten glatter Gesichtshaut erzielt. Im fortgeschrittenen Alter, bei tiefen Furchen und/oder starker Elastose kann die Haut allein durch die Injektion oft nur unvollständig geglättet werden. Kombinationen mit Verfahren wie Laser-Resurfacing, Chemical Peeling oder die Verwendung von Füllmaterialien können dann die Behandlungsergebnisse verbessern.

## 9.7 Vorbereitung der Behandlung

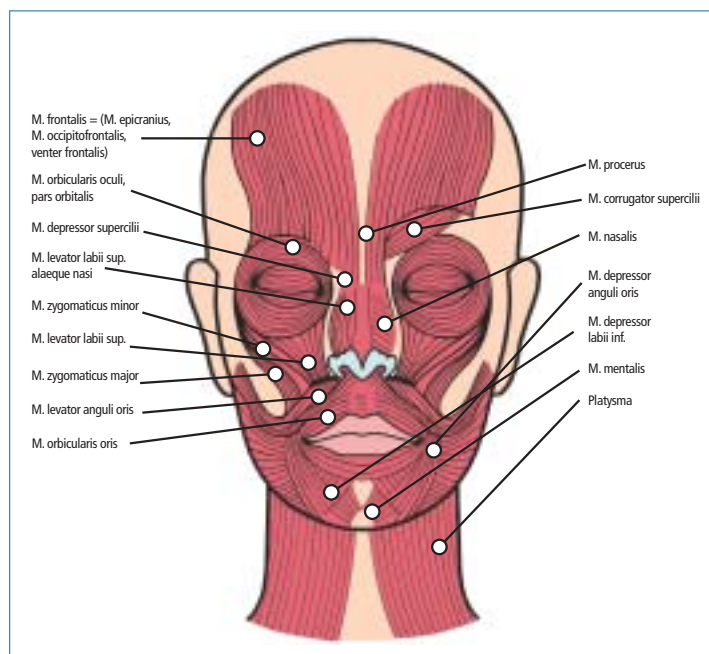
- Versuchen Sie eine realistische Erwartungshaltung zu vermitteln!
- Fragen Sie den Patienten, welche Falten er als besonders störend und welche er als weniger störend empfindet.
- Fragen Sie nach früheren ästhetisch-korrektiven Eingriffen.
- Möchte der Patient eine vollständige oder nur teilweise Paralyse der betreffenden Muskeln?
- Sind weitere Maßnahmen zur Faltenkorrektur geplant?
- Bestehen bereits Asymmetrien? Sollen diese korrigiert werden?
- Liegen neurologische, rheologische oder muskuläre Vorerkrankungen vor?
- Fragen Sie nach aktueller Medikation, nach Allergien, Schwangerschaft oder Stillzeit!

Abb. 1  
Anatomische  
Skizze der mimischen  
Muskulatur

Ratsam ist eine standardisierte Fotodokumentation vor sowie etwa zwei Wochen nach der Behandlung zur Erfolgs- und Verlaufskontrolle.

Die Injektionspunkte werden beim Patienten in sitzender Position nach gründlicher Desinfektion des zu behandelnden Areals mit weißem Kajalstift markiert (die Injektionen selbst werden dann in halbsitzender Position vorgenommen).

Eine fundierte Kenntnis der zu behandelnden anatomischen Strukturen sowie ihrer Funktionen ist Voraussetzung für einen Therapieerfolg.



Notwendige Infrastruktur:

- Liege mit hochstellbarem Kopfteil
- Handspiegel
- eisgekühlte Kompressen
- Markierungsstift (Kajal weiß)

- alkoholfreie Desinfektionslösung
- 30-Gauge-Injektionskanüle
- 1-ml-Insulinspritze mit 0,1 ml-Skalierung
- Botulinumtoxin-A-Trockensubstanz
- 0,9%ige NaCl-Lösung, konservierungsmittelfrei
- Dokumentationsfoto: Zustand vor der Injektion
- schriftliche Einwilligungserklärung des Patienten
- für die Entsorgung unbenutzter Restmengen: 0,5%ige Hypochloritlösung („Javel-Wasser“) oder Autoklav (5 Minuten erhitzen auf 100 °C)

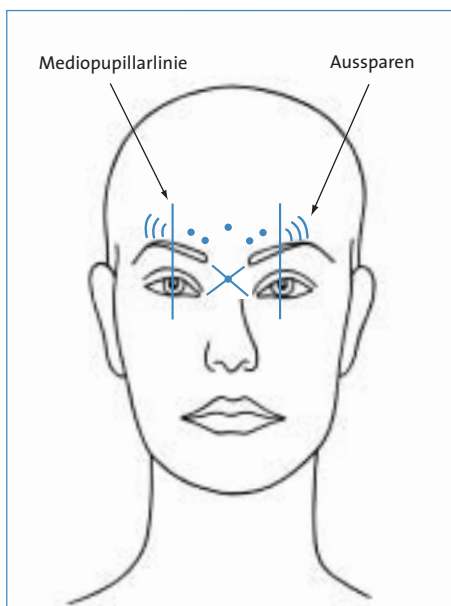
## 9.8 Die Indikationen im Einzelnen

DVD 1  
Film-Nr. 10, 11



### 9.8.1 Glabellafalten („Zornesfalten“)

An der individuellen Ausprägung der Falten zwischen den Augenbrauen sind mehrere Muskeln beteiligt: die beiden Mm. corrugatores supercilii und der M. procerus. Vor der Behandlung sollte eine individuelle Beurteilung des Augenbrauenverlaufs erfolgen.



Zwischen drei und sieben Injektionspunkte in die Zielmuskeln werden empfohlen:

- ein Punkt für den M. procerus (in der Mitte eines gedachten Kreuzes zwischen kontralateraler Augenbraue und dem medialen Lidrandwinkel) und
- jeweils ein Punkt auf jeder Seite für den M. corrugator (0,5 bis 1 cm über dem medialen Orbitarand in der Verlängerung des medialen Lidrandwinkels).

Diese drei Injektionspunkte reichen bei Frauen oft aus, um die Region ruhig zu stellen.

- Ergänzend können noch ein bis zwei Punkte für den lateral auslaufenden Bereich des M. corrugator und den M. occipitofrontalis sowie den oberen horizontalen M. orbicularis-Anteil gewählt werden (circa 1 cm oberhalb der Punkte der Mm. corrugatores sowie ca. 1 cm lateral). Dadurch wird der Eindruck eines zentral glatten Gesichtes verstärkt. Wichtig ist bei den lateralen Punkten einen Mindestabstand von 1 cm zum Orbitarand einzuhalten, um das Risiko einer Lidptosis gering zu halten.

Abb. 2  
Injektionsschema für  
Glabellafalten

Dosierung:

- Botox®/Vistabel®/Xeomin® (im Folgenden stellvertretend immer nur Botox® erwähnt): 3 U je Punkt
- Dysport®: 10 U je Punkt (15 bis 20 U nur eventuell bei ausgeprägtem M. procerus)

Bei Männern sind in der Regel höhere Dosierungen als bei Frauen erforderlich.

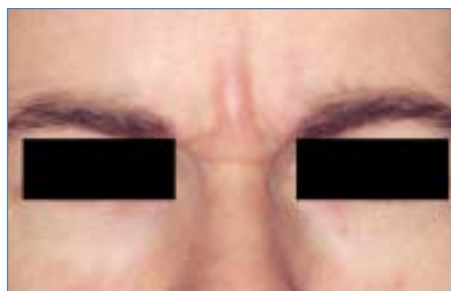

Abb. 3 Glabellafalte vorher

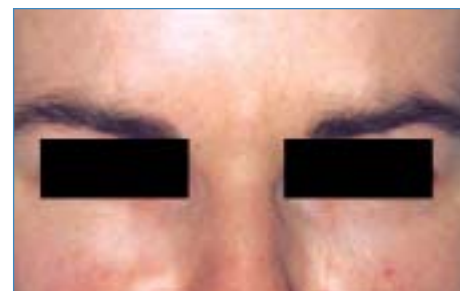

Abb. 4 Glabellafalte nachher

**Zu beachten:**

- Die Nadelspitze immer nach kranial oder lateral richten – niemals zum Auge hin!
- Da anatomische Abgrenzungen wie Faszien oder Septen im Gesicht weitgehend fehlen, muss immer mit einer radiären Diffusion von BTX-A gerechnet werden! Das Injektionsvolumen sollte daher pro Punkt möglichst niedrig gehalten werden (<0,1 ml) – lieber mehr Injektionspunkte wählen.
- Einzelne mimische Muskeln können individuell stark variieren, sowohl was ihre anatomische Ausbildung als auch was ihre funktionelle Verflechtung mit benachbarten Muskelgruppen angeht.
- Der Patient sollte angewiesen werden, den Injektionspunkt nicht zu reiben oder zu massieren, um die Diffusion des Toxins in angrenzende Muskelregionen, in denen keine Wirkung erwünscht ist, nicht zu fördern.

Mögliche Komplikationen:

- reversible Blepharoptosis (bei Diffusion der Injektionslösung in den M. levator palpebrae)
  - vertikale Diplopie (infolge Paralyse des M. rectus superior oder des M. obliquus inferior)
  - selten: Keratitis, Augentrockenheit, Schwellungen der Augenlider
- Alle Komplikationen bilden sich in der Regel innerhalb von vier bis acht Wochen von selbst wieder zurück.
- Möchte der Patient die Rückbildung der Blepharoptosis nicht abwarten, kann versucht werden, den Müllerschen Muskel zu stimulieren, der das Oberlid innerviert. Geeignet ist hierzu die Anwendung von 1–3 Tropfen Apraclonidine-Augentropfen (Ipidine® 0,5, Alcon) oder Phenylephrin (z.B. Visadron® Augentropfen, Alcon). Der Effekt ist jedoch limitiert.

**Vorsichtsmaßnahmen zur Vermeidung einer Lidptosis:**

- geringes Injektionsvolumen pro Punkt (dies reduziert das Diffusionsrisiko),
- punktgenaue, nicht fächerförmige Injektion, senkrecht zum Muskel oder dem Muskelverlauf folgend,
- Sicherheitsabstand zum oberen knöchernen Orbitarand von mindestens 1 cm und Respektieren der Mediopupillarlinie (Cave v. a. bei Injektionspunkten in der Pupillenlinie),
- die Nadel niemals in Richtung Orbitahöhle führen,
- niedrige Dosierung bei Patienten mit Elastose und/oder Dermatochalasis der Lider (evtl. vorab eine Blepharoplastik anstreben).

DVD 1  
Film-Nr. 10

### 9.8.2 Horizontale Stirnfalten („Denkerfalten“)

Verantwortlicher Muskel ist der M. occipitofrontalis. Die Behandlung horizontaler Stirnfalten ist bis zum Alter von etwa Mitte 30 meist völlig problemlos. Entlang einer Linie werden in einem Abstand von 1 bis 1,5 cm 4 bis 6 Injektionspunkte direkt in den Muskelbauch der mittleren horizontalen Stirnfalten appliziert. Dies reicht aufgrund der Diffusion des Toxins in der Regel völlig aus. Selten, und dann vor allem bei Männern, kann eine weitere horizontale Linie mit 3 bis 4 Injektionspunkten nötig werden. Um eine absolute Starre zu vermeiden, kann pro Injektionspunkt eine niedrige Dosis verabreicht werden (5 U je Injektionspunkt). So kann durch eine Mikroparalyse eine geringe, aber natürliche Reststirnmimik erhalten bleiben.

Dosierung:

- Botox®: 2 bis 4 U je Injektionspunkt
- Dysport®: bis zu 10 U je Injektionspunkt

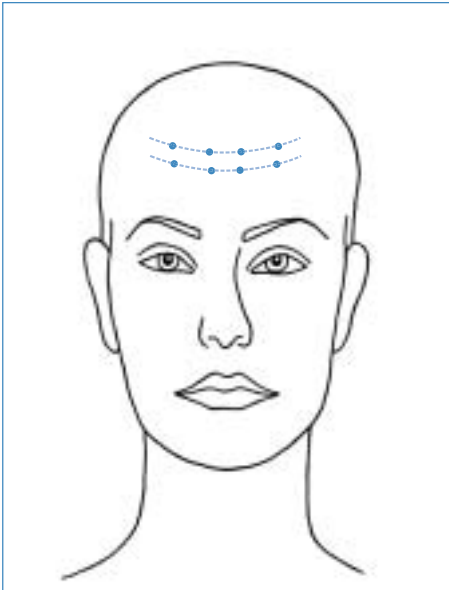


Abb. 5 Injektionsschema für horizontale Stirnfalten (1 bis 2 cm Abstand zwischen den Injektionspunkten)

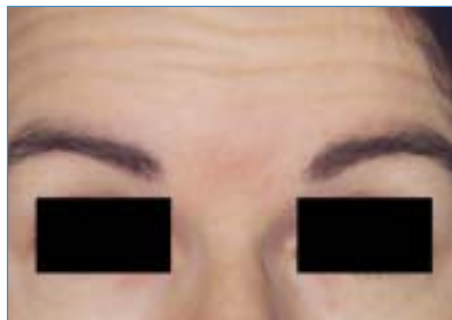

Abb. 6 Horizontale Stirnfalten vorher

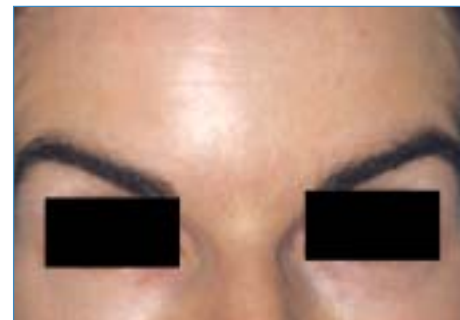

Abb. 7 Horizontale Stirnfalten nachher

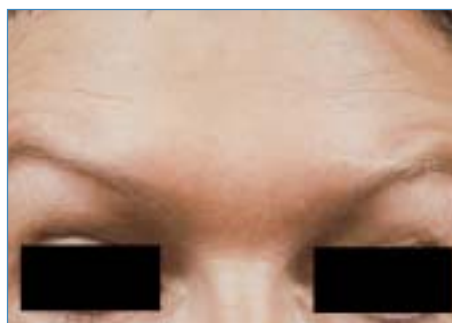

Abb. 8 „Spock sign“ vor der Behandlung\*

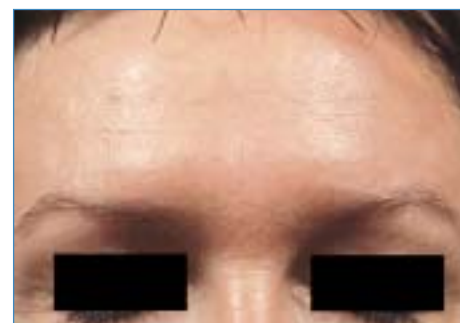

Abb. 9 „Spock sign“ nach der Behandlung\*

\* J. Krutmann, T. Diegen: Hautklinik, Grundlagen Prävention Therapie. Springer, Heidelberg 2003



**Zu beachten:**

Ältere Patienten benutzen oft den lateralen Anteil des M. occipitofrontalis, um einer Brauenptosis entgegenzuwirken. Nach der Injektion können die Brauen zu weit absinken und dem Gesicht einen finsternen Ausdruck verleihen. Eine zu starke Ruhigstellung des M. frontalis führt zum subjektiven Gefühl der schweren Augenbrauen („Heavy Brow“) und evtl. zur Unfähigkeit, bestimmte wichtige mimische Ausdrucksformen auszuführen. Man braucht Erfahrung, um den Brauenstand und die Erfolgsaussichten bei diesen Patienten vorab beurteilen zu können. Stehen die Brauen zu tief, muss eventuell von der BTX-A-Behandlung abgeraten und stattdessen ein Stirn-Lifting empfohlen werden.

Lässt man die Injektionen oberhalb des lateralen Augenbrauenanteils und der letzten lateralen Stirnfalte wegen der Gefahr der Augenbrauenptosis aus, kann es bei Patienten mit erheblicher Muskelhyperfunktion zum Anheben der lateralen Augenbrauen kommen, was auch als „Spock sign“ bezeichnet wird (siehe Abb. 8). Gegenmaßnahme: Zur Korrektur wird eine geringe Dosis (5 bis 8 U Dysport®) in den ersten unter dem Haaransatz gelegenen horizontalen Muskelbauch des M. frontalis injiziert. Dies beruhigt die laterale Augenbrauanhebung, ohne die Fasern des M. orbicularis zu schwächen.

**9.8.3 Periorbitale Falten („Krähenfüße“)**

Die Faseranteile des zirkulär um das Auge verlaufenden sphinkterartigen M. orbicularis sind für das Zusammenkneifen der Lider verantwortlich. Die dabei entstehenden Lachfalten vermitteln in jungen Jahren ein freundliches Aussehen, werden bei zunehmendem Elastizitätsverlust der Haut von den Patienten aber oft als störende Zeichen der Alterung empfunden.

Die Behandlungsergebnisse bei den so genannten „Krähenfüßen“ sind in der Regel sehr gut. Das Toxin wird hier halbmondförmig 1 bis 1,5 cm lateral vom äußeren Kanthus mit jeweils 1 bis 1,5 cm Abstand der einzelnen Punkte voneinander subkutan injiziert. Je nach Ausprägung reichen zwei bis vier Injektionspunkte pro Seite in der Regel aus.

Bei weit in die Temporalregion und Haaransatzgrenze reichenden Krähenfüßen können auch zwei halbmondförmige, 1 cm parallel zueinander versetzte Linien mit der Hälfte der Dosis injiziert werden. Diese Mikroparalyse reicht aus, um eine Glättung zu erzielen.

Dosierung bei einer halbmondförmigen Linie:

- Botox®: 2 bis 4 U je Punkt
- Dysport®: 5 bis 10 U je Punkt

Bei zwei Halbmond-Linien die Dosis je Punkt halbieren.

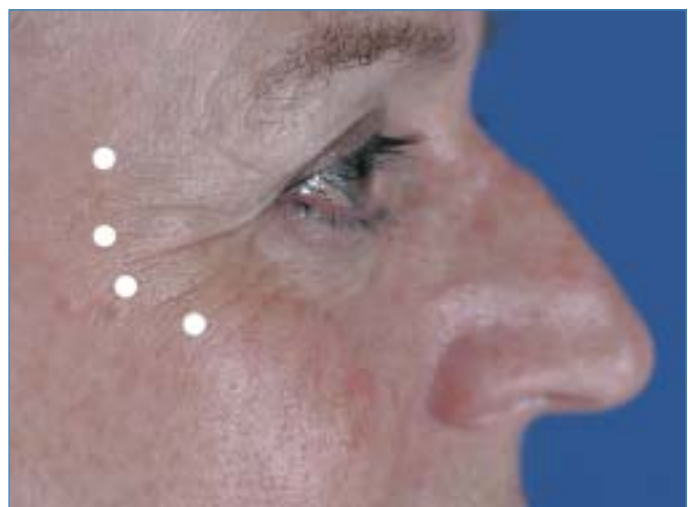

Abb. 10  
Injektionspunkte zur  
Behandlung  
periorbitaler Falten

**Zu beachten:**

- Lassen Sie den Patienten die Muskeln kontrahieren! Dies erleichtert die subkutane Injektion in die Muskelbäuche.
- Patienten mit abgeschwächtem Tonus des inferioren M. orbicularis oculi kann die Haut nach ordnungsgemäßer Injektion der „Krähenfüße“ minimal nach unten absinken. Die Unterlider erscheinen dann als „Pseudo-Tränensäcke“. Diese bilden sich meist nach 2 bis 4 Wochen wieder zurück.
- Lateral weit nach unten in die seitlichen Wangen auslaufende Falten können so genannte „Schlaffalten“ sein und sprechen naturgemäß nicht an. Sie können sich (selten) sogar vertiefen.
- Injizieren Sie immer oberhalb des Os zygomaticum und vom Kanthus weg nach außen!
- Lateral der Orbitahöhle (in der Nähe des oberen Injektionspunktes) findet sich ein verzweigter venöser Plexus. Wird dieser verletzt, kann es zum Hämatom kommen. Eine langsame Injektion kann die Hämatomentstehung verhindern.

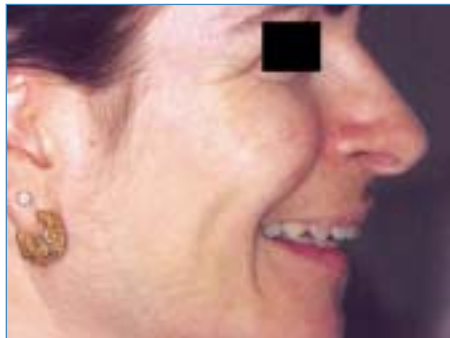

Abb. 11 Vor Botox-Injektion bei Lachfalten

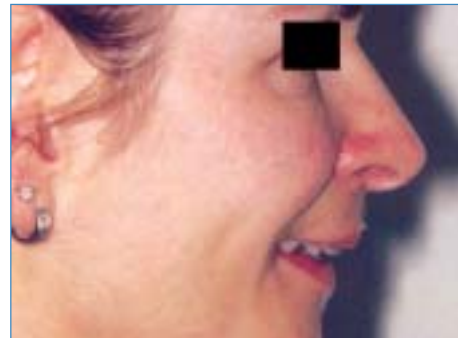

Abb. 12 Nach Botox-Injektion bei Lachfalten

### 9.8.4 Unterlidfalten (Vergrößerung der Augenrundung)

Mit der Injektion von BTX in die Suborbitalregion lässt sich ein jugendliches, frischeres Aussehen erzielen. Der Gesichtsausdruck wird weicher, das Auge erscheint runder und offener, dies wird auch als „Open eye look“ bezeichnet. Angestrebt wird eine leichte Tonusminderung des Unterlids. Dies kann in den ersten Wochen nach der Behandlung bedeuten, dass das Auge nicht ganz zugekniffen werden kann (eventuell störend bei starkem Wind oder für Kontaktlinsenträger).

Der Injektionspunkt liegt in der Mediopupillarlinie am Unterlidrand, der zweite etwa 1 cm lateral davon. Die Nadel wird von lateral oben nahezu tangential unter die Haut geführt. Wegen des an dieser Stelle sehr dünnen Gewebes und der Hämatomgefahr sollte die Injektion sehr oberflächlich erfolgen. Die Dosierung sollte zu Beginn immer niedrig gewählt werden.

Dosierung:

- Botox®: 1 bis max. 3 U
- Dysport®: A Laterale Augenbrauenregion 5–10 U  
B Unterlid: Je Punkt 2–5 U

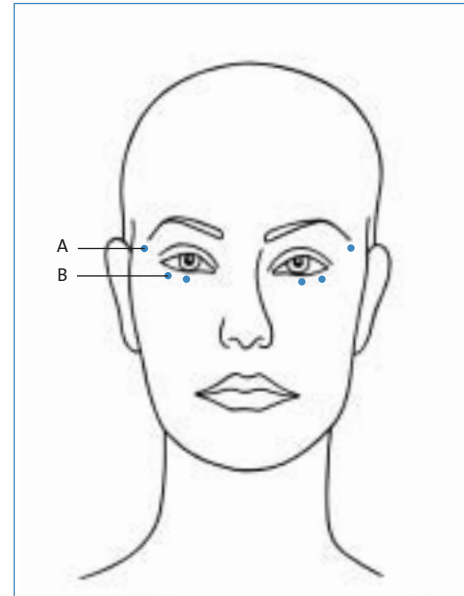


Abb. 13  
Injektionsschema für  
den „open eye point“  
(B) und die laterale  
Brauenhebung (A)

#### Zu beachten:

- Zurückhaltende Patientenauswahl und vorsichtige Dosierung!
- Injektionsvolumen max. 0,05 ml!
- Vor Behandlung der Unterlidfalten ist ein so genannter Snap-Test empfehlenswert. Dabei wird die Unterlidhaut vom Augapfel weg nach unten gezogen, sodass ein Klicken beim Anlegen der Haut zu hören ist. Nach dem Loslassen sollte sie sich möglichst unverzüglich (in höchstens 5 Sekunden) wieder anlegen.
- Injektion von lateral in Richtung Nase – stets vom Auge weg!

DVD 1  
Film-Nr. 10

### 9.8.5 Nasenfältchen („Bunny lines“)

Perinasal V-förmig zulaufende Fältchen werden oft erst dann sichtbar und als störend empfunden, wenn die Glabella-Region und die *Mm. orbiculares oculi* mit BTX-A vorbehandelt wurden. Die Fältchen, die durch Kontraktion des *M. nasalis* hervorgerufen werden, können durch Injektion in diese Muskeln beseitigt werden.

Dosierung:

- Botox®: 2 bis 4 U
- Dysport®: 5 bis 10 U

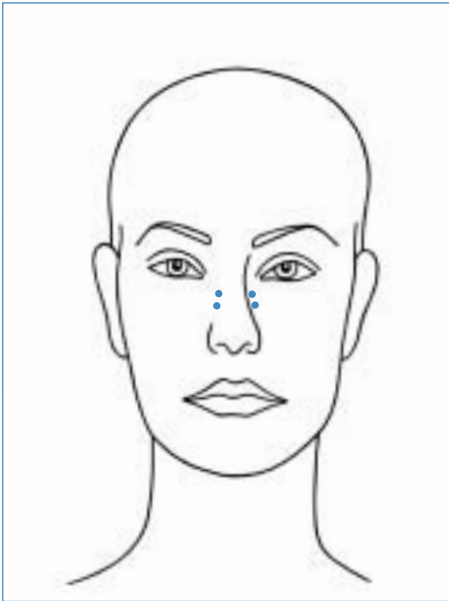


Abb. 14  
Injektionsschema bei  
Nasenfältchen

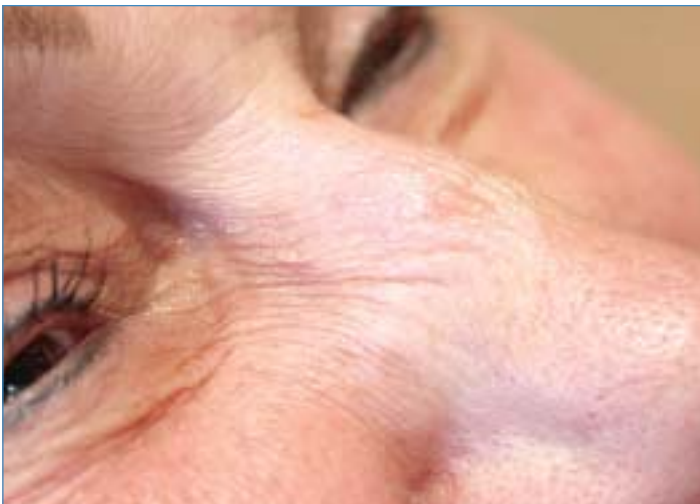

Abb. 15 Nasenfältchen

### 9.8.6 Periorale Falten (Oberlippenfalten)

Vor allem bei Rauchern und nach starker UV-Exposition finden sich radiäre Oberlippenfalten, die besonders Frauen oft als sehr störend empfinden, da sich in den Fältchen Lippenstift ansammelt und diese durch die Kontraktion des M. orbicularis oris noch mehr betont werden. Im periorbitalen Bereich wird keine vollständige Entspannung des M. orbicularis angestrebt.

Dieser Muskel ist eigentlich nie entspannt, da er wesentlich für das Sprechen, die Mimik und die Nahrungsaufnahme zuständig ist. Eingriffe in diesem Bereich müssen daher mit besonderer Vorsicht, Sorgfalt und Erfahrung erfolgen.

Bei erstmaliger Behandlung sollte zunächst nur die Oberlippenregion behandelt werden, bevor die Unterlippe mitbehandelt wird. Initial sollten hier minimale Dosen injiziert werden, um die Funktion der Lippen nicht zu vermindern. Die Literaturübersicht führt verschiedene Injektionsschemata an. Eine Technik, die auch prophylaktisch bei Frauen ab 40 positiv einzusetzen ist, besteht darin, das Toxin streng subkutan in maximal vier Falten linear im Bereich der Lippenrotgrenze zu injizieren. Durch Schwächung der Pars marginalis des M. orbicularis am Lippenrand wird neben der Fältchenreduktion auch noch eine dezente Lippeneversion erzielt, was optisch zu einer natürlichen minimalen Oberlippenvergrößerung führt. Die andere Technik verteilt je einen Injektionspunkt in die Pars labialis lateral des Philtrums (Grafik). Beide Techniken bedingen eine symmetrische Anordnung der Injektionspunkte zur Vermeidung einer Verziehung der Lippe.

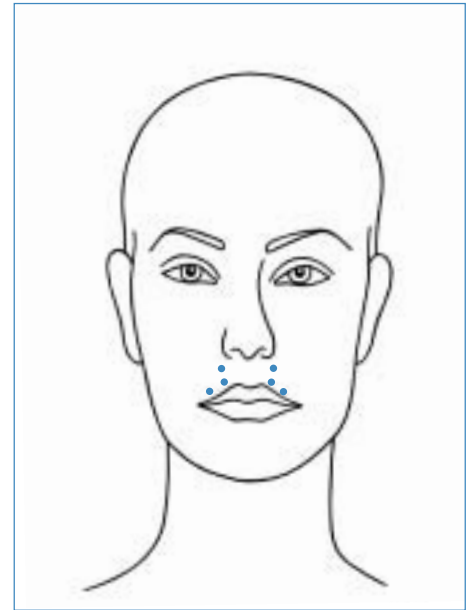


Abb. 16  
Injektionsschema bei  
Oberlippenfältchen

Dosierung:

- Botox®: 0,5 bis 1 U je Punkt
- Dysport®: 1 bis 3 U je Punkt

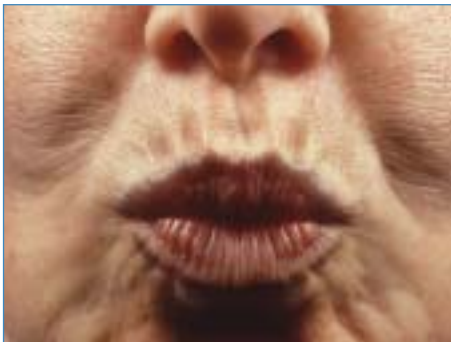

Abb. 17 Periorale Fältchen vor BTX-A-Injektion

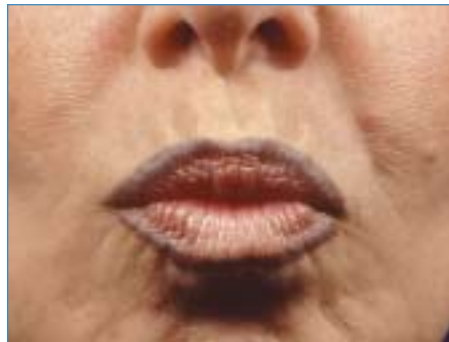

Abb. 18 Periorale Fältchen nach BTX-A-Injektion

Bei starker Elastose der Oberlippenhaut sollte eine niedrige Dosis gewählt werden. Generell sollte diese Indikation dem erfahrenen Anwender überlassen werden.

Sind die Oberlippenfalten bereits relativ stark ausgeprägt, sollte auf keinen Fall die BTX-A-Dosis erhöht werden. Gerade im Bereich der Lippen bieten sich oft Kombinations-Behandlungen – etwa die BTX-A-Injektion mit Hyaluronsäure- oder Kollagen-Implantationen – an, um das kosmetische Ergebnis zu optimieren.

**Zu beachten:**

- Im Aufklärungsgespräch auf mögliche Funktionseinbußen beim Mienenspiel, Küssen, Pfeifen oder Artikulieren („ST-, P-Schwäche“) hinweisen.
- Mit niedrigen Dosierungen beginnen (1 bis 3 Einheiten Dysport®, 1 bis 2 Einheiten Botox® pro Injektionspunkt).
- Injektionspunkte symmetrisch verteilen!
- Injektionsvolumen nicht mehr als 0,05 ml (0,01 bis 0,025 ml)!
- Injektion nur subkutan (wenig versenkte Nadel).
- Nadelspitze immer nach kranial.
- Besondere Vorsicht bei Menschen, für die eine ungestörte Lippenfunktion wichtig ist, etwa Ansagern, Sängern, Schauspielern oder Musikern, die Blasinstrumente spielen.

### 9.8.7 Marionettenfalten (hängende Mundwinkel)

Hängende Mundwinkel werden durch den Zug des M. depressor anguli oris induziert. Durch diesen Muskelzug können sich im Laufe der Jahre tiefe Furchen vom äußeren Mundwinkel nach kaudal bilden, die die Betroffenen mürrisch und resigniert aussehend lassen.

Beim Zug der Mundwinkel nach unten lässt sich der paarige M. depressor anguli oris tasten. Die Injektion erfolgt in den palpatorisch erfassten Muskelbauch etwa 7 mm lateral und 1 cm kaudal des jeweiligen Mundwinkels. Hierbei sind individuelle Abweichungen je nach Muskel möglich. Die Paralyse des Depressor anguli oris führt zum Überwiegen der Mundwinkelheber, sodass die Mundwinkel nach oben ziehen.

Dosierung:

- Botox®: max. 2 bis 3 U je Punkt
- Dysport®: max. 5 bis 10 U je Punkt

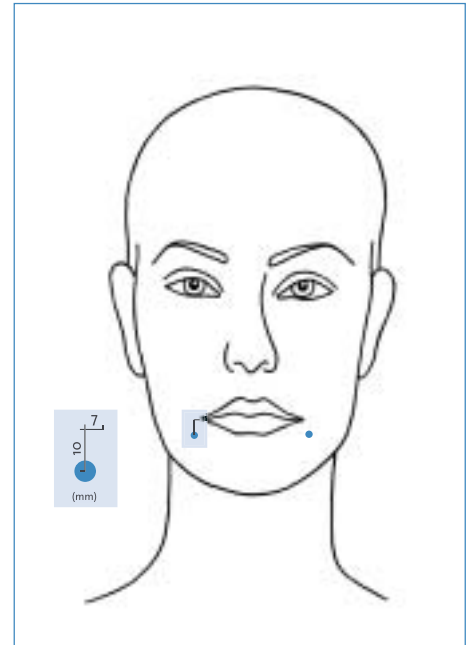


Abb. 19  
Injektionsschema  
bei hängenden  
Mundwinkeln

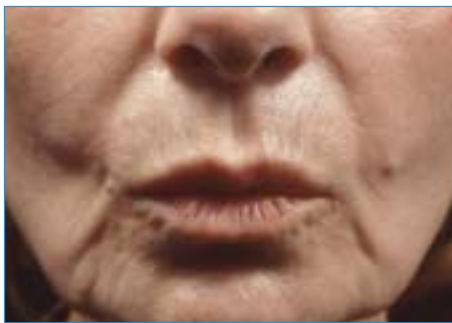

Abb. 20 Marionetten- und Nasolabialfalten vor BTX-A-Injektion

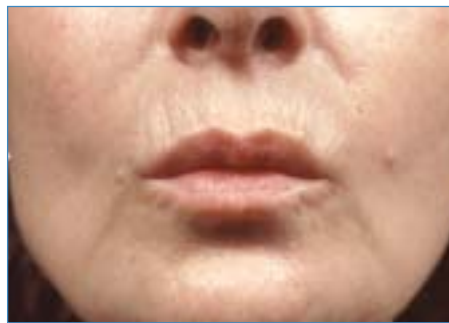

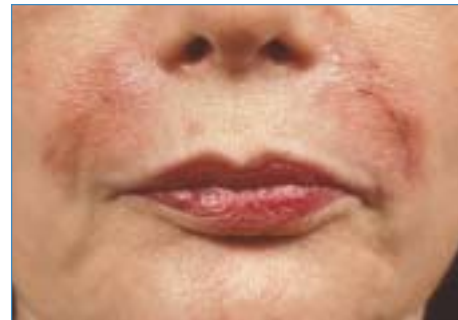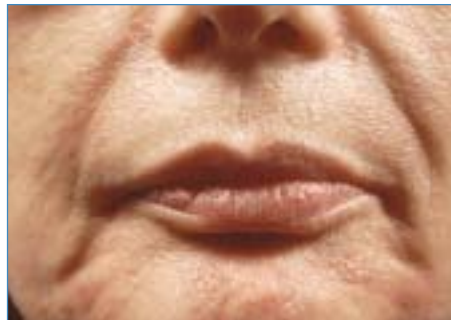
Abb. 21 Marionetten- und Nasolabialfalten nach BTX-A-Injektion

#### Zu beachten:

- Nur ein Injektionspunkt je Mundwinkel!
- Achten Sie bei der Dosierung auf bereits vorhandene kleine Asymmetrien!
- Injektionspunkte symmetrisch verteilen!
- Injektionsvolumen unter 0,1 ml!
- Bei zu hoher Dosierung oder zu weit medial platzierter Injektion drohen Asymmetrien, die beim Lachen, Essen und Trinken stören können. Die Korrektur iatrogen verursachter Asymmetrien ist meist problematisch, oft ist es besser, den Wirkungsverlust des Toxins nach einigen Wochen abzuwarten.

Auch bei hängenden Mundwinkeln und Marionettenfalten bietet sich – z. B. bei tiefen Falten – die Kombination mit Hyaluronsäure-, Eigenfett- oder Kollagen-Implantationen an. Diese sollten etwa zwei bis drei Wochen nach der BTX-A-Injektion erfolgen. Die Auffüllung einer tiefen Nasolabialfalte kann den Gesamteindruck oft zusätzlich deutlich optimieren.

Abb. 22 und 23  
Marionetten- und  
Nasolabialfalten  
behandelt durch eine  
Kombination aus  
BTX-A und Perlane.  
Links vor, rechts  
unmittelbar nach der  
Therapie



### 9.8.8 Nasolabialfalte

Diese Anwendung ist eher als Außenseiterindikation zu sehen. Die Nasolabialfalte, häufig durch die Hyperaktivität des *M. levator labii superioris alaeque nasi* und die Kontraktion des *M. levator labii superioris* hervorgehoben, verdeutlicht sich durch Nasenrümpfen. Hierdurch werden zusätzlich die „bunny lines“ verstärkt und die Nasolabialfalte noch tiefer. Im Verlauf der beiden Muskeln kann durch BTX-A-Injektion im mittleren und unteren Drittel des lateralen Nasenrückens in einer Dosis von 3 bis 9 U Dysport® pro Injektionsseite und Injektionspunkt eine Abschwächung der Nasolabialfalten im oberen Drittel erzielt werden.

Dosierung:

- Botox®: bis 3 U
- Dysport®: 3 bis 9 U

#### Zu beachten:

- Injektionsvolumen gering ansetzen, nie mehr als 0,05 ml!
- Ein bis zwei Injektionspunkte pro Seite!
- Bei Überdosierung oder Diffusion Gefahr einer Oberlippenptosis und Verschmälerung des Lippenvolumens.



### 9.8.9 Laterale Wangenkinnfalten („Hamsterbäckchen“)

Diese Falte erscheint vor allem beim Lachen und bei bestimmten mimischen Aktionen wie beispielsweise beim „i“-Sagen sehr dominant. Sie beginnt etwa 1 bis 1,5 cm lateral der auslaufenden Nasolabialfalte und verläuft bogenförmig nach kaudal, wo sie submental ausläuft. Bei Patienten mit subkutanem Fettgewebe- und Hautüberschuss an der lateralen Mandibularkante tritt sie besonders prominent zutage. Bei Patienten mit Doppelkinn wird dieses durch diese Falte oft besonders unattraktiv betont.

Die verantwortlichen Muskeln sind die Levatoren der Oberlippe und Wangenregion sowie zwei Depressoren, der laterale kaudale Anteil des M. depressor anguli oris und der medio-laterale Platysmaanteil.

Glätten lässt sich die Falte durch Injektion in den M. depressor anguli oris, und zwar an der Basis des mandibulären latero-kaudalen Ursprungs des Muskels. Er grenzt hier direkt an die in die Wangenregion ausstrahlenden medio-lateralen Platysmafascern. Die Minderung der Hyperfunktion dieser Muskelfasern bewirkt ein Verstreichen der lateralen Wangenfalte und eine Minderung der Hamsterbäckchen. Restfalten können zwei Wochen nach BTX-A-Injektionen mit abbaubaren Implantaten gefüllt werden.

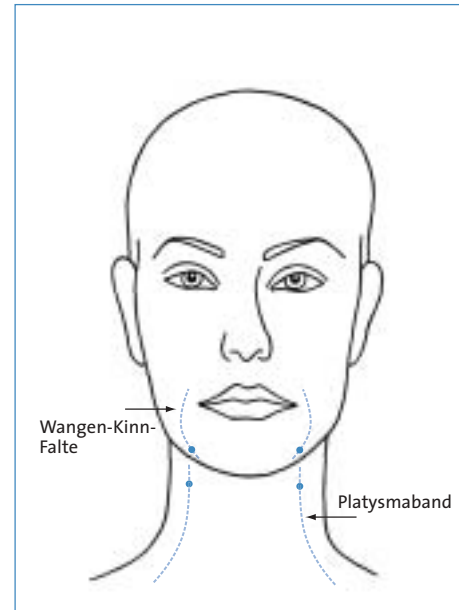


Abb. 24 Injektionsschema bei lateralen Wangenkinnfalten

Dosierung:

- Botox®: 2 bis 4 U pro Seite
- Dysport®: 5 bis 10 U pro Seite

#### Zu beachten:

- Bei zu viel Fettansammlung und Hautüberschuss in dieser Region sind die Ergebnisse mit der BTX-A-Injektion nicht überzeugend. Hier können Alternativen wie die submandibuläre und submentale Liposuktion kombiniert mit einem Facelift angeboten werden.
- Vorsicht vor Überdosierung oder seitendifferenzter Dosierung! Dies kann zu stigmatisierenden einseitigen Verschiebungen des Mundwinkels und schiefe Lächeln führen.
- Überdosierungen können schwere Funktionseinbußen wie Verhinderung des Mundschlusses und Sprachbildungsstörungen zur Folge haben.

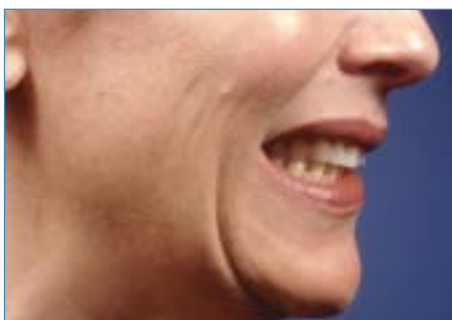

Abb. 25 Laterale Wangenkinnfalten vor BTX-A-Injektion

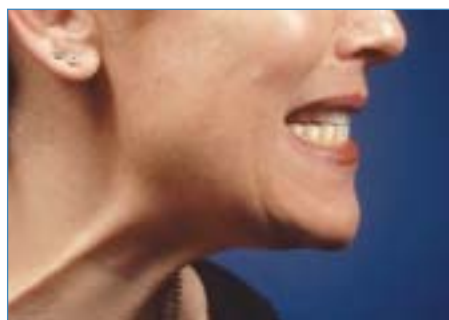

Abb. 26 Laterale Wangenkinnfalten nach BTX-A-Injektion

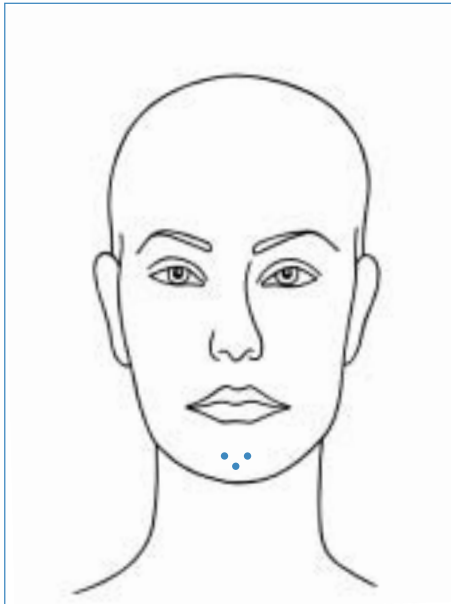
DVD 1  
Film-Nr. 11, 12

Abb. 27  
Injektionspunkte  
bei Kinnfalten, wobei  
entweder Einzelpunkt  
oder die symmetri-  
schen Punkte  
gewählt werden

Dosierung:

- Botox®: max. 3 bis 5 U je Punkt
- Dysport®: max. 10 bis 15 U je Punkt

### 9.8.10 Kinnfalten („Pflastersteinkinn“)

Die Aktivierung des M. mentalis kann dem Kinn ein pflastersteinartiges Aussehen geben. Der M. mentalis entspringt an der Alveole des seitlichen Schneidezahns und zieht schräg abwärts zur Haut des Kinngrübchens. Zieht man eine „Schnute“ oder bildet man mit stark vorgeschobener Unterlippe einen „Kussmund“, wird von den beiden Mm. mentales Haut von unten der Unterlippe zugeschoben, wodurch ein pflastersteinartiges Relief entsteht.

Zwei Injektionstechniken finden hier Verwendung, angepasst an das Faltenrelief der Kinnregion und die Kraft des M. mentalis. Die Kraft des paarigen Muskels kann ertastet und gesehen werden, indem man den Patienten die Mundwinkel stark nach unten ziehen lässt.

Die eine Technik verwendet zwei Injektionspunkte in den ertasteten Muskeln paramedian symmetrisch, etwa 0,5 bis 1 cm oberhalb der Kinnschuppe.

Bei der anderen Technik benötigt man nur einen Injektionspunkt, und zwar in den M. mentalis, der direkt auf dem Periost liegt. Die Injektion erfolgt direkt tief, senkrecht zwischen die zwei Bäuche des M. mentalis, bis kurz vor das Periost.

#### Zu beachten:

- Injektionstechnik: senkrecht in Richtung Periost!
- Injektion nie in den M. orbicularis oris, d. h. nicht in die Unterlippe, sondern nur in die Kinnschuppe (um Komplikationen wie unzureichenden Mundschluss oder asymmetrische Mundbewegungen zu vermeiden)!

9.8.11 Platysmafalten („Truthahnhalshals“)

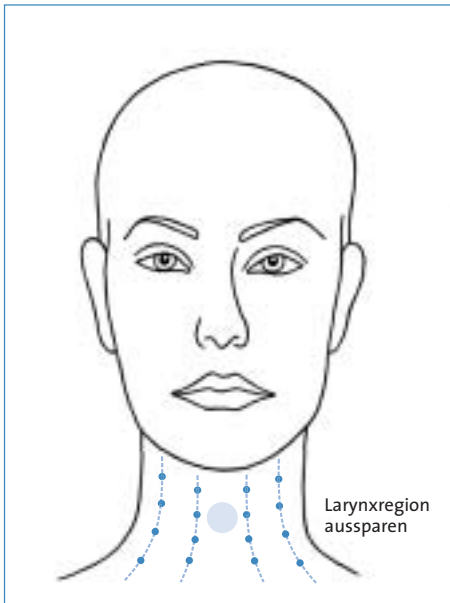


Abb. 28 Injektionsschema bei vertikalen Platysmafalten („dancing on the line“)

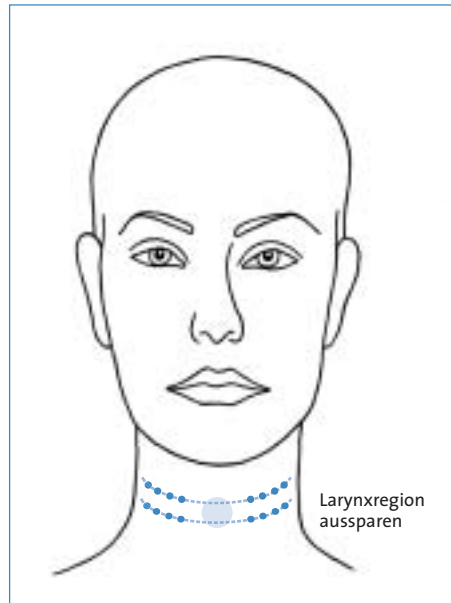


Abb. 29 Injektionsschema bei horizontalen Platysmafalten

Wichtig: Hals und Dekoltee sind eine ästhetische Einheit. Das Platysma strahlt bis über den 1. Interkostalraum (Clavicula) aus und muss bis dort mit Injektionen erfasst werden

Das zur Gesichtsmuskulatur zählende Platysma ist der größte subkutan gelegene Muskel. Die dünne Muskelplatte des Platysma inseriert an der Fascia pectoralis und spannt die Haut des Halses. Etwa ab dem 50. Lebensjahr treten oft horizontale und vertikale Platysmafalten auf.

Mit BTX-A-Injektionen lässt sich eine schärfere Kinn-Hals-Kontur, ein Verstreichen der Platysmabänder und eine – je nach Grad der altersbezogenen Platysma-Muskeldegeneration – deutlich sichtbare Besserung des „Truthahnhalshalses“ erzielen.

Der Patient sollte durch Grimassieren (Vorschieben des Kinns und „i“-Sagen) oder Gähnen das Platysma kontrahieren. Dann wird in die zwischen Daumen und Zeigefinger fixierten Platysmabänder im Abstand von ca. 1 bis 1,5 cm das BTX-A langsam subkutan injiziert. Pro Band sollten vier bis acht Injektionspunkte gewählt werden. Das Anspannen der Bänder verhindert, dass das Toxin versehentlich in tiefere Regionen der Halshebermuskeln und der Kehlkopfregion injiziert wird. Bei zu tiefen Injektionen kann es zu Nebenwirkungen wie Halsheberschwäche, Schluckstörungen und Änderungen der Stimmlage kommen.

Bei horizontalen Halsfalten („Venusringen“) ist durch BTX-A-Injektionen eine Abschwächung möglich, dazu wird subkutan etwa 1 cm über der Falte in einem Abstand von 1 bis 2 cm über der ringförmigen Falte injiziert. Eine andere Injektionsmethode ist die subkutane Injektion direkt im Faltenverlauf mit 1 bis 2 cm Abstand („dancing on the line“).

Durch eine Behandlung beider Areale, der Platysmabänder und der horizontalen Falten, mit minimaler Dosierung von z. B. 5 U Dysport® kann ein harmonisches Hals-lift erzielt werden.

Dosierung:

- Botox®: 2 bis 3 U je Punkt
- Dysport®: 5 bis 10 U je Punkt

**Zu beachten:**

- Injektionsvolumen von 0,1 ml pro Punkt nicht überschreiten.
- Quersfalten am Hals (sog. „Venusringe“) sind durch BTX-Injektionen abzuschwächen, aber nicht immer vollständig zu beseitigen.

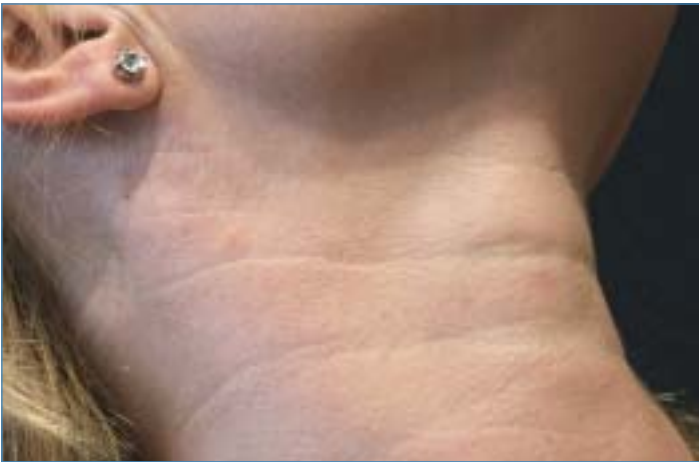

Abb. 30 Horizontale Halsfalten

Sind bereits submentale Fettpolster (Grad III und Grad IV der altersbedingten Degeneration des Platysmas nach den Kategorien von Brandt und Bellmann) vorhanden, ist kein ausreichender Effekt einer Halsstraffung durch BTX zu erwarten. Der Behandler muss ein so genanntes „Concept of Beauty“ (nach Connell und Levy) haben. Hier muss die Gesamtheit von Gesicht und Hals als ästhetische Einheit erkannt und ein individueller Eingriff geplant werden. Somit ist hier oft ein Facelift mit SMAS kombiniert mit einer Liposuktion die Lösung.

Die Doppelkinnregion sollte wegen der Gefahr der Diffusion in umliegende Muskeln (z. B. M. depressor anguli oris) von nicht erfahrenen Anwendern gemieden werden.

Die Behandlung der Falten des Platysma mit BTX-A bietet sich auch an, wenn nach einem klassischen Facelift oder der Liposuktion des Kinns die Platysmabänder immer noch als störend empfunden werden oder auch Asymmetrien zu verzeichnen sind.

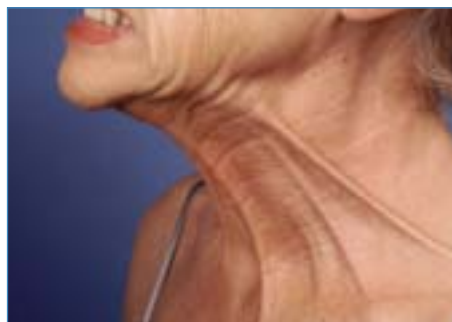

Abb. 31 Vertikale und horizontale Platysmafalten vor BTX-A-Injektion

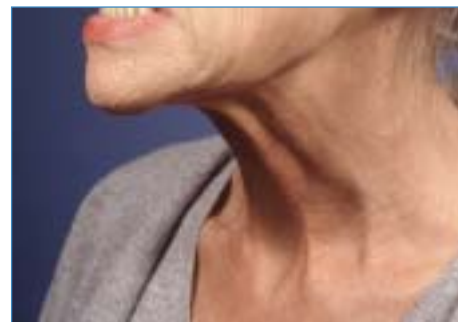

Abb. 32 Vertikale und horizontale Platysmafalten nach BTX-A-Injektion

## 9.8.12 Dekolletee-Falten

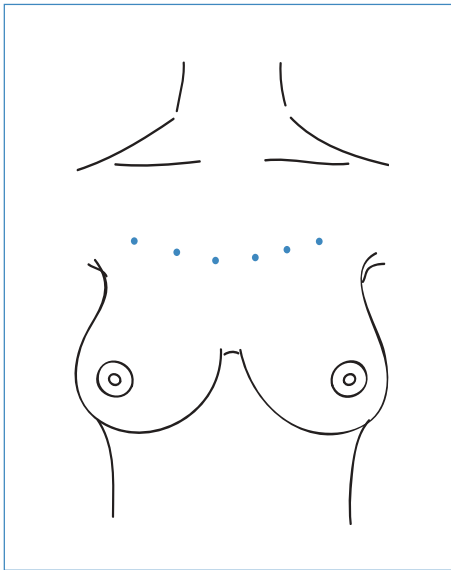


Abb. 33 Injektionsschema bei horizontalen Dekolleteefalten

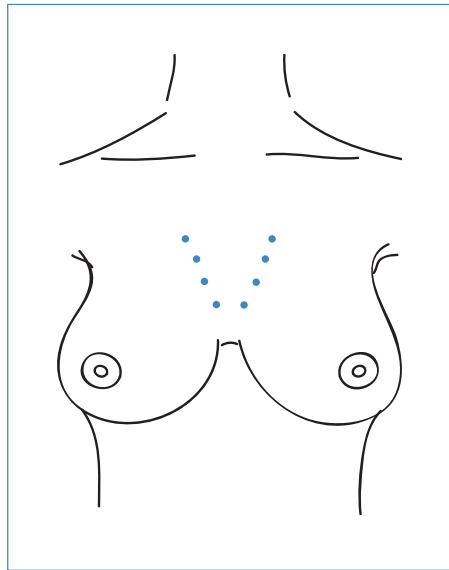


Abb. 34 Injektionsschema bei vertikalen Dekolleteefalten

Der Halsteil des Platysmas zeigt unterschiedliche Ausdehnungen. Abhängig von Platysma-Ausdehnung, -Ausprägung und -Länge, die z. T. bis weit über den 2. bis 3. Interkostalraum reicht, präsentieren sich ab dem 35. Lebensjahr unterschiedliche Falten Typen und Faltenverläufe in der Dekolletee-Region. Vertikale V-förmige Falten oder ein horizontales und ein selteneres pflastersteinartiges intermammäres Faltenrelief werden hier mit Zunahme des Alters als kosmetisch störend empfunden. Durch die Injektion von BTX-A können diese Fältchen oft deutlich geglättet werden. Die Injektion folgt einem V-Schema in Form eines auf dem Kopf stehenden Dreiecks oder eines halbmondförmigen Bogens mit bis zu 12 Punkten in etwa 1 bis 2 cm Abstand, je nach Faltenanordnung. Bei Bedarf können auch mehrere halbmondförmige Bögen im Verlauf der Clavicula-Kontur im 2-cm-Abstand über das gesamte Dekolletee bis zum Ansatz der Mammae verteilt angeordnet werden sowie versetzte V-förmige Injektionen dazwischen, sodass sich die Injektionspunkte im Abstand von 1,5 bis 2 cm voneinander wie ein aufgespanntes Netz über das gesamte Dekolletee verteilen. Hier sollten minimale Dosen je Injektionspunkt verwendet werden, nie mehr als 3 bis 6 U Dysport®. Ein positiver Nebeneffekt ist das Sistieren der intermammären Hyperhidrose bei Frauen in der Menopause.

Dosierung:

- Botox®: 1 bis 2 U je Punkt
- Dysport®: 3 bis 6 U je Punkt

#### Zu beachten:

- „Sleep lines“, durch Gravitation oder Brustimplantate verursachte Falten, lassen sich durch BTX-Injektionen nicht oder nur gering beeinflussen.
- Nach Vorbehandlung mit BTX-A ist eine weitere Optimierung des Behandlungsergebnisses durch Applikation oberflächlicher „chemical peelings“, Mikrodermabrasion, Vitamin-C- oder anderer säurehaltiger Cremes möglich.

## Lernerfolgskontrolle

**Mehrere Antworten sind möglich!**

### Frage 1: Botulinumtoxin ...

- a) wird von Clostridium botulinum als Exotoxin unter aeroben Bedingungen sezerniert.
- b) ist der Auslöser der Lebensmittelvergiftung, die durch Clostridium-botulinum-Kontamination verursacht wird und zum „Botulismus“ führt.
- c) tritt in sieben Serotypen auf, die mit dem Zusatz A bis G bezeichnet werden.
- d) BTX-A ist der potenteste BT-Serotyp mit der kürzesten Wirkdauer.
- e) ist zur Faltenbehandlung in Deutschland nicht zugelassen.

### Frage 2: Der Einsatz von Botulinumtoxin zur Faltenkorrektur ...

- a) kann zu muskulären Funktionsausfällen im Injektionsbereich führen.
- b) kann zu einem irreversiblen Verlust der Mimik führen.
- c) führt in der Regel zu einer 12 Monate langen Muskelparese.
- d) wird in der Regel nach 3 Monaten durch Antikörper neutralisiert.
- e) kann toxinbedingt irreversible Nebenwirkungen nach sich ziehen.

### Frage 3: Botulinumtoxin darf nicht verabreicht werden ...

- a) bei insulinpflichtigem Diabetes mellitus.
- b) bei gleichzeitiger Medikation mit Aminoglykosid-Antibiotika.
- c) in Schwangerschaft und Stillzeit.
- d) bei Allergien gegen Kollagen.
- e) bei Myasthenia gravis.

### Frage 4: Botulinumtoxin-Indikationen haben welchen Rang in der Häufigkeit? Ordnen Sie nach Lokalisationen!

- a) Glabellar
- b) Platysma
- c) „bunny lines“
- d) Depressor anguli oris (Hängemundwinkel)
- e) Krähenfüße

### Frage 5: Welche Mechanismen führen zu Nebenwirkungen der BTX-A-Injektion?

- a) Diffusion in benachbarte Muskeln
- b) Passieren der Blut-Hirn-Schranke nach intravasaler Injektion
- c) zu hohe Dosierung
- d) Koagulopathien und therapeutische Antikoagulation
- e) Massage des Injektionsgebietes durch den Patienten

### Frage 6: Ordnen Sie der mimischen Faltenregion den richtigen Zielmuskel des Injektionsortes zu. Welcher Zielmuskel ist falsch?

- a) Glabella – M. corrugator supercilii
- b) Glabella – M. procerus
- c) Laterale Augenfalten – M. orbicularis oculi
- d) Oberlippen- und Unterlippen-Falten – M. orbicularis oris
- e) Kinn – M. depressor anguli oris

**Frage 7: Welche bereits beschriebenen reversiblen Nebenwirkungen können in der oberen und unteren Gesichtsregion und im Halsbereich auftreten ?**

- a) „Spock-sign“ (Mephistozeichen)
- b) Lidptosis
- c) Kopfschmerzen
- d) Angioödemartige Schwellungen des gesamten Gesichtes
- e) Halsheberschwäche

**Frage 8: Welche Aussage zum SNAP-Test vor Injektion im Unterlidbereich ist falsch?**

- a) Ausschluss eines erhöhten Risikos der Ektropiumentstehung.
- b) Beurteilung der Laxität und des Elastosegrades der Unterlidregion.
- c) Beurteilt wird ein bei geschlossenen Augen sichtbarer Spalt zwischen Ober- und Unterlid.
- d) Die Unterlidhaut wird zwischen Daumen und Zeigefinger vom Augapfel nach unten weggezogen und sollte sich nach dem Loslassen innerhalb von 3 bis 5 Sekunden wieder anlegen.
- e) Ein kurzes „klickendes“ Geräusch beim schnellen Abheben des Unterlides lässt auf eine häufig noch ausreichende Spannkraft der Unterlidhaut schließen.

**Frage 9: Auf welche Nebenwirkungen muss man bei Injektionen im Mundbereich gefasst sein?**

- a) Teilinkompetenz des M. orbicularis oris mit temporärem Verlust der Fähigkeit zu pfeifen, zu blasen, mit dem Strohhalm zu trinken
- b) Unsymmetrisches Lachen, bei zu medialer Injektion
- c) Unterkieferfehlbiss
- d) Veränderung der Sprache durch Artikulationsstörungen
- e) optisch vergrößerte Lippe

**Frage 10: Botulinumtoxin kann neben der mimischen Gesichtsfaltenbehandlung für welche Indikation ebenso erfolgreich eingesetzt werden?**

- a) Analfissur
- b) Hyperhidrose
- c) Dekolletee
- d) Migräne
- e) Prostatahypertrophie